

## 개 전염성 기관기관지염 치료 증례

조현석 · 송근호\*

충남대학교 수의과대학 · 동물의학연구소

## Treatment of Infectious Tracheobronchitis in a Dog

Hyun-Seok Cho and Kun-Ho Song\*

Research Institute of Veterinary Medicine and College of Veterinary Medicine, Chungnam National University, Daejeon 305-764, Korea

**Abstract** : A 8-year-old male castrated yorkshire terrier dog with a infectious tracheobronchitis was referred to the Veterinary Medical Teaching Hospital of Chungnam National University. Infectious tracheobronchitis was diagnosed by the history, clinical signs, polymerase chain reaction, laboratory examinations (complete blood count, serum chemistry) and the diagnostic imaging. The clinical signs were improved after antibiotics treatment. Doxycycline is effective for *Bordetella bronchiseptica* as infectious tracheobronchitis in a dog.

Key words : infectious tracheobronchitis, kennel cough, doxycycline, dog

### 서 론

전염성 기관기관지염은 급성의 기관기관지염과 발작적인 기침을 일으키는 전염성 호흡기 질병을 말하는 것으로 동의어로 켄넬코프(kennel cough) 또는 개 복합호흡기 질병(canine respiratory disease complex)이 있다<sup>1,4,5</sup>.

세균, 바이러스, 마이코플라즈마, 기생충, 곰팡이 등 다양한 감염성 원인체가 질병의 발생에 관여할

수 있다<sup>4</sup>. 바이러스에는 *Parainfluenza virus*, canine adenovirus, canine distemper virus, canine respiratory corona virus 등이 있으나 canine parainfluenza virus가 가장 주요한 원인체로 알려져 있다<sup>1,4</sup>.

세균 중에서는 *Bordetella* spp. 중 *B. bronchiseptica*가 가장 흔히 발견되며 임상증상의 발생에 있어서 가장 중요한 원인체로 알려져 있다<sup>1,4</sup>.

매우 전염성이 높은 질병으로 보균동물과의 직접

\*Corresponding author: 042-821- , songkh@cnu.ac.kr

접촉, 기침이나 재채기시의 에어로졸, 진드기 등 매개체에 의한 전파 등의 경로를 통하여 전파된다<sup>14</sup>. 감염은 일년내내 일어날 수 있으나 여름과 가을에 발생률이 증가하는 경향을 보인다<sup>1</sup>.

*B. bronchiseptica*는 상부호흡기의 상피에 집락을 형성하여 독소를 분비한다. 이어서 급성 염증이 일어나게 되고 섬모의 운동이 저해되어 섬모기능부전이 발생한다. 심한 경우 하부호흡기까지 염증이 전파되어 폐렴 등을 유발 할 수도 있다<sup>47</sup>. 바이러스 병원체에 의한 호흡상피 세포의 감염에 의해 손상된 상피세포에 *Bordetella* spp. 또는 *Mycoplasma* spp.의 속발성 감염이 가장 흔히 발생한다<sup>6</sup>.

임상증상으로 건조하고 발작성의 거위울음소리같은 기침이 특징적이다<sup>6</sup>. 잠복기는 보통 5~7일이고, 임상증상은 7~14일정도 지속된다<sup>1</sup>. 일반적으로 전신적인 증상은 없고, 기관축진에 의해서 쉽게 기침이 유도된다<sup>67</sup>. 기침은 매우 건조하게 들리지만, 전염성 기관기관지염은 점액의 생성이 특징적으로 증가한다<sup>1</sup>. 기관염은 기관상피의 염증이며, 점막 표면의 미란, 술잔세포의 증생, 점액축적, 그리고 점액섬모 청소기관의 붕괴가 특징이다<sup>67</sup>.

진단은 잠재적 표본자와의 노출력과 전형적인 임상징후를 근거로 한다<sup>6</sup>.

더 정확한 진단을 위해서 균의 배양이나, PCR, ELISA 등의 기법이 사용되기도 한다<sup>45</sup>. 신체검사상 기관의 민감성이 항진되어 있고, 발열, 식욕부진, 기면, 눈과 코의 분비물은 전신적인 질병을 암시한다<sup>6</sup>.

일반적으로 경미한 경우에는 흉부방사선 사진, 청진, 혈액검사상 특이소견은 확인할 수 없다<sup>1,45</sup>. 다른 전신증상이 있거나 질병이 심각한 경우에는 CBC상에서 호중구증가증이 발생하며, 림프구감소증은 질병의 초기에만 나타난다<sup>16</sup>. 흉부방사선 사진상에서는 보통 정상적으로 보이고, 심한 경우 간질성 또는 폐포성 패턴이 관찰된다<sup>16</sup>. 기관세척을 통한 세포검사에서는 점액이 증가되고, 점액화농성의 삼출물, 세균 등이 관찰 될 수 있다<sup>1</sup>.

전염성 기관기관지염은 전염성이 매우 높기 때문에 감염동물의 격리가 권장된다<sup>56</sup>. 심각하지 않은 경우에는 대부분 자기제한성 질병으로 14일 이내에 회복되지만, 경험적으로 항생제, 진해제, 소염제가 사용될 수 있다<sup>34</sup>.

기침증상이 14일 이상 지속되거나, 다른 전신증상이 발생한다면 적극적인 치료가 지시된다<sup>14</sup>. 항생제 사용이 지시되며 감수성 검사 결과에 따라 항생제를 선택하는 것이 좋지만, 검사를 할 수 없거나 하기 전에는 tetracycline, doxycycline, 퀴놀론계 항생제를 선택하는 것이 적절하다<sup>9</sup>. 항생제는 2주 또는 임상증상 해소 1주일 후 까지 처방하는 것이 추천되며, 증상이 심각하다면 연무요법(nebulization)이 효과적일 수 있다<sup>35</sup>. 소염제로는 prednisolone이 사용된다<sup>1</sup>. 기침증상의 개선을 위해 진해제로서 codeine phosphate, hydrocodone 등이 사용될 수 있고, 기관지확장제로서 aminophylline, theophylline, terbutaline 등이 사용될 수 있다<sup>9</sup>.

추가적으로 따뜻하고, 먼지가 없는 환경, 적절한 체제적인 수분의 공급, 운동과 흥분의 제한, 수액요법, 영양이 풍부한 식이를 공급하는 등의 보조요법을 실시하는 것이 도움이 된다<sup>36</sup>. 직접적인 기관 자극을 줄이기 위해 목줄이나 엘리자베스 칼라는 가급적 피한다<sup>6</sup>.

전염성 기관기관지염의 예방을 위해서 애견호텔, 애견학교, 도그쇼 등 많은 동물이 모일 수 있는 장소는 가급적 피하는 것이 좋으며, 위의 장소에 노출될 예정이라면 노출 2주전 미리 백신을 접종하는 것이 추천된다<sup>34,45</sup>. 동물 사육시설은 주기적으로 환기를 시켜주고, 상대습도 50~60%, 환경온도 21~24℃로 유지해 주는 것이 좋으며, 소독제나 표백제 희석액으로 사육시설을 청소해 주는 것이 도움이 된다<sup>9</sup>.

전염성 기관기관지염은 대부분의 경우에서 7-14일 이내에 증상이 호전되며, 예후는 매우 좋다<sup>45,6</sup>.

## 증 례

### 병력 및 임상증상

체중 3.6 kg, 7~8년령으로 추정되는 중성화 수컷 요크셔테리어가 마른기침과 구역질을 주증상으로 본 수의과대학 부속 동물병원에 내원하였다.

### 신체 검사 및 혈액학적 검사

신체검사에서 체온이 39.5℃, 심박수가 138회/분,

호흡수는 험떡이는 상태였으며, 간헐적으로 마른 기침을 하였다. 복부촉진시 특이사항은 확인되지 않았다. 일반 혈액검사에서 혈색소 수치가 21g/dl (10-18g/dl)로 경도로 증가한 소견을 보였다. 혈청화학검사에서 BUN 수치가 36.9mg/dl(6.8-29.6mg/dl)로 경도로 증가한 소견을 보였고, 전해질 검사에서 염소이온 수치도 112.5mEq/L(99-110mEq/L)로 경도로 증가한 소견을 보였다.

### 방사선학적 검사

흉부 방사선 촬영 결과 미약한 기관지 패턴이 관찰되었다(Fig 1). 복부 방사선 촬영 결과에서는 특이소견이 확인되지 않았다.

### PCR 검사

멸균된 면봉으로 비강내의 샘플을 채취하여 Canine parainfluenza virus, canine distemper virus, canine adenovirus, canine herpes virus, influenza virus, Bordetella bronchiseptica의 존재 유무를 확인하기 위해 PCR 검사를 의뢰하였다. B. bronchiseptica가 양성으로 확인되었다.

### 진단 및 치료

종합적인 진단결과 지속적인 마른기침의 원인은 켈넬코프로 진단하였으며, 이에 대하여 Doxycycline (독시사이클린하이클레이트수화물<sup>®</sup>, 국내약품공업, 한국) 5 mg/kg BID로 경구투여 하였으며, 위장관

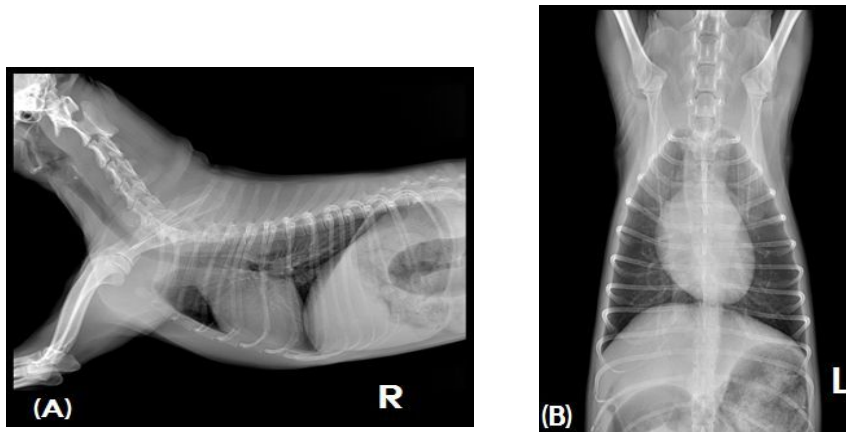
보호제인 ranitidine(유란탁<sup>®</sup>, 환인제약, 한국), 간보호제인 silymarin(시리마린<sup>®</sup>, 하원제약, 한국), tathion(타치온<sup>®</sup>, 동아제약, 한국), 진해제와 진통제로서 tramadol(염산트라마돌<sup>®</sup>, 휴온스, 한국)을 처방하였다.

Doxycycline 적용 4일째에도 기침증상이 개선되지 않아 doxycycline의 용량을 10 mg/kg BID로 증량하였다. Doxycycline 적용 18일째 내원하였을 때에는 마른 기침의 증상이 거의 해소되었고, 식욕과 활력 또한 양호하였으므로 동일 처방하였다.

## 고 찰

전염성 기관기관지염의 백신은 미국동물병원협회(AAHA) 등에서 'noncore' 백신으로 분류되어있다<sup>3</sup>. 'noncore' 백신이란 일반적으로 백신의 접종이 권장되지 않으나 특정한 상황에 있는 환축에서 백신의 접종이 추천되는 것을 의미한다. 백신을 하지 않았다 하더라도 특정한 상황에 노출되기 2주전에 백신을 접종해주는 것만으로도 유효한 효과가 있다는 보고가 있다<sup>3</sup>. 본 증례는 유기견 출신으로서 백신여부가 확인되지 않았다.

확실한 전염성 기관기관지염의 진단을 위해 균의 배양, PCR, ELISA 등의 방법을 통해 병원성 미생물의 존재가 확인된다 하더라도, 임상증상의 동반없이 전염성 기관기관지염을 확진할 수는 없다<sup>1,7</sup>. 왜냐하면 canine parainfluenza virus 또는 canine



**Fig 1.** Lateral(A) and ventrodorsal(B) view of Radiographs. Mild bronchial pattern in the lung field was observed.

adenovirus 등의 바이러스는 전염성 기관기관지염에서 회복된 후 1주일 정도, *B. bronchiseptica* 또는 *Mycoplasma spp.* 은 회복된 후 3달 또는 만성적으로 보균자로 남아있을 수 있기 때문이다<sup>1</sup>.

연무요법(nebulization)은 심각한 전염성 기관기관지염, 반복된 전염성 기관기관지염의 발병, 사육시설 내의 동시다발적인 발병 등의 상황에서 지시된다<sup>45</sup>. 일반적으로 gentamicin 50 mg/kg을 멸균수 3ml와 혼합하여 사용하며 분무기를 통해 10분동안, 하루 1~2번, 3일동안 시행하는 것이 효과가 있다고 보고되어 있다<sup>45</sup>. 연무요법은 항생제가 목표지점인 기관과 기관지에 높은 농도로 도달할 수 있으며, 기관지와 기관의 분비를 억제하는 효과가 있고, 진해효과도 얻을 수 있는 장점이 있다<sup>45</sup>.

전염성 기관기관지염은 급성의 기관기관지염과 만성적인 기침을 일으키는 전염성 호흡기 질병을 말하는 것으로, 세균, 바이러스, 마이코플라즈마, 기생충, 곰팡이 등 다양한 감염성 원인체가 질병의 발생에 관여할 수 있다<sup>1,45</sup>. *B. bronchiseptica*가 가장 흔히 발견되며 임상증상의 발생에 있어서 가장 중요한 원인으로 생각된다<sup>1,4</sup>. *B. bronchiseptica*에 효과적으로 알려진 항생제는 tetracyclines계, fluoroquinolone계, aminoglycoside계, trimethoprim-sulfadiazine, chloramphenicol 등이 있으며, 항생제 감수성 검사없이 선택될 수 있는 항생제로서 tetracycline, doxycycline, marbofloxacin, enrofloxacin, orbifloxacin, difloxacin 등이 있다<sup>3</sup>. 본 증례에서는 doxycycline을 선택하여 사용하였다.

전염성 기관기관지염의 진단은 잠재적 보균자와의 노출력과 전형적인 임상징후만으로도 충분히 가 진단 내릴 수 있다<sup>46</sup>. 더 정확한 진단을 위해서 균의 배양이나, PCR, ELISA 등의 기법이 사용되기도 한다<sup>45</sup>.

본 증례에서는 애견호텔에 2일간 맡겨진 후부터 임상증상이 시작됐고, 마른기침이 지속적으로 나타났으며, 기관축진을 통해 쉽게 기침을 유도할 수 있었던 점, PCR검사상에서 *B. bronchiseptica*가 확인된 것을 종합하여 전염성 기관기관지염으로 진단하였다. 치료에서는 *B. bronchiseptica*에 효과적이라고 알려져 있는 doxycycline을 적용하여 좋은 효과를 확인할 수 있었다.

## 참고문헌

1. Birchard SJ, Sherding RG. Saunders manual of small animal practice, 3rd ed. St. Louis: Elsevier Saunders Elsevier, 2006;151-153.
2. Bonagura JD, Twedt DC. *Kirk's current veterinary therapy*. 7th ed. St. Louis: Mosby Elsevier, 2009;646-649.
3. Datz C. Bordetella infections in dogs and cats: treatment and prevention. *Compend Contin Educ Pract Vet* 2003;25:902-914.
4. Ettinger SJ, Feldman EC. *Textbook of veterinary internal medicine*, 7th ed. St. Louis: Elsevier Saunders, 2010;1066-1088.
5. Nelson RW, Couto CG. *Small animal internal medicine*, 4th ed. St. Louis: Mosby Elsevier, 2009;285-301.
6. Morgan RV. *Handbook of small animal practice*, 5th ed. St. Louis: Mosby Elsevier, 2008;174-175.
7. Rubin SI, Carr AP. *Canine internal medicine secrets*. St. Louis: Mosby Elsevier. 2007;195-197.